

VI. Diagnóstico y tratamiento de la hemorragia intracerebral

José Luis Ruiz,* Héctor Colorado,** María del Consuelo Loy,*** Roxanna Millán,**** Oscar Talamás,*****
Berta Torres,***** Rubén Vargas,***** Carlos Cantú,***** Antonio Araúz,***** Fernando Barinagarrementeria*****

* Hospital Civil, Guadalajara, Jal. ** Hospital General, ISSSTE, Veracruz, Ver. *** Hospital General, Puebla, Pue.

**** Hospital General, Zacatecas, Zac. ***** Hospital Regional ISSSTE, Torreón, Coah.

***** Facultad de Medicina, Universidad de Guanajuato, León, Gto. ***** Neurólogo, Mérida, Yuc.

***** Instituto Nacional de Ciencias Médicas y Nutrición Salvador Zubirán, México, D.F.

***** Instituto Nacional de Neurología y Neurocirugía Manuel Velasco Suárez, México, D.F.

***** Hospital Ángeles, Querétaro, Qro.

La hemorragia intracerebral (HIC) es una colección hemática dentro del parénquima encefálico producida por ruptura vascular, cuya forma, tamaño, localización y etiología es variable. Representa 5 a 19% de la enfermedad vascular cerebral, ocurre con mayor frecuencia en edades avanzadas y su principal factor de riesgo es la hipertensión arterial. La mortalidad asociada es de 20 a 56% según las series, siendo varios y complejos los factores que la determinan.¹ Basados en la información existente, este consenso ha elaborado una guía con niveles de evidencia y grados de recomendación sobre los aspectos diagnósticos y terapéuticos de la HIC, esperando sean útiles y se apliquen en nuestro medio.

Métodos de diagnóstico en hemorragia intracerebral

De manera paralela a la realización de la tomografía, deben obtenerse estudios de laboratorio para evaluar el sistema de la coagulación y de la función plaquetaria. Debe solicitarse determinación de tóxicos en sujetos jóvenes sin otros factores de riesgo para descartar el uso de drogas simpatomiméticas.² El electrocardiograma y la radiografía de tórax son útiles para conocer la función cardiovascular, planear el preoperatorio y detectar complicaciones no neurológicas (arritmias, neumonía, etc.).¹

Estudios de neuroimagen

Permiten diferenciar el infarto de la hemorragia cerebral y para ampliar la información respecto a su tamaño, localización, etiología y pronóstico.

Tomografía axial computada (TAC)

El estudio más importante es la TAC simple de cráneo

(nivel I de evidencia, grado A), administrándose contraste cuando el cuadro clínico y otras características orientan a etiologías específicas.³

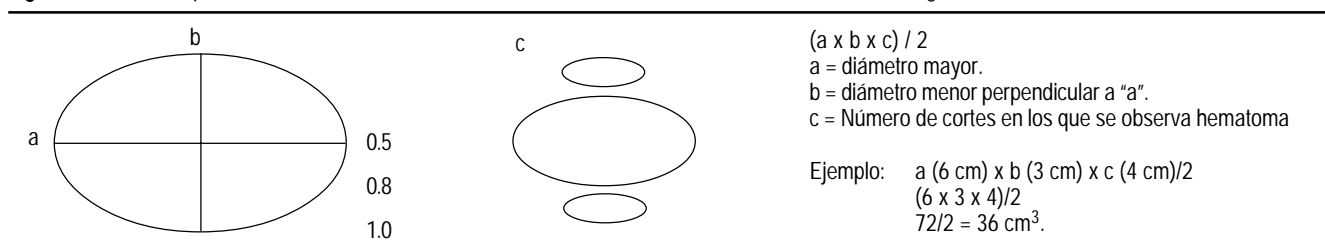
La TAC detecta 100% de los hematomas, excepto cuando son menores a 1 cm (hemorragias petequiales), se localizan en fosa posterior (artefacto de hueso) o en pacientes con anemia (hematócrito < 20). El diagnóstico diferencial de la HIC por TAC incluye el infarto hemorrágico y la trombosis venosa cerebral. La TAC demuestra el tamaño y localización del hematoma, permite el seguimiento de complicaciones estructurales como herniación cerebral, desplazamientos de la línea media, compresión del tallo cerebral, apertura al sistema ventricular, presencia de hidrocefalia, resangrado y edema perilesional, entre otras.^{1,3-5} La forma del hematoma por TAC así como su localización orientan a posibles causas.^{1,3,6,7}

La fórmula para calcular el volumen del hematoma en cm³ es igual al del elipsoide (balón de fútbol americano), esto es $A \times B \times C/2$. En donde A = diámetro mayor, B = diámetro mayor perpendicular a A; C = número de cortes (generalmente de 0.8 a 1 cm) en los que se presenta el hematoma.⁸ Debe considerarse la escala que ha empleado el gabinete y que por lo general se especifica en el extremo de cada corte tomográfico (Figura VI.1).

Angiografía

La angiografía debe realizarse en pacientes candidatos a cirugía sin causa clara de la HIC; en aquellos con apertura al espacio subaracnoideo, presencia de estructuras vasculares prominentes en TAC o resonancia, sospecha de vasculitis y uso de drogas simpatomiméticas.^{1,3} Se recomienda también en pacientes con hemorragia intraventricular primaria y en aquellos con hemorragia perisilviana u orbitofrontal. La angiografía no se requiere en pacientes añosos con historia de hipertensión y localiza-

Figura VI.1. Fórmula para cálculo del volumen del hematoma intracerebral en cm^3 . c = Número de cortes/grosor del corte.



ción de la hemorragia en sitios clásicos para esta etiología, por ejemplo: ganglionar o hemisférica cerebelosa (nivel de evidencia V, grado C).^{1,3} El tiempo óptimo para realizarla depende del estado clínico del paciente y del criterio médico y quirúrgico.

Imagen de Resonancia Magnética y Angiorresonancia (IRM, ARM)

La IRM y la ARM son superiores a la TAC en determinadas situaciones. Ambos estudios son valiosos y pueden obviar la necesidad de angiografía con contraste en sujetos añosos o con contraindicaciones absolutas o relativas como: insuficiencia renal, mieloma múltiple, discrasia sanguínea, uso de anticoagulantes, ausencia de pulso femoral y aterosclerosis.

La IRM define mejor los límites del hematoma y del edema que le acompaña, detecta microhemorragias y precisa el efecto de masa sobre otras estructuras.^{1,3} Ayuda a identificar lesiones asociadas en el lecho del hematoma y a su alrededor, además de orientar al mecanismo de producción (malformación vascular, tumor cerebral, discrasia sanguínea, etc.).³

La IRM es útil en el diagnóstico de angiomas cavernosos en pacientes con hemorragia lobar y angiografía negativa (nivel de evidencia V, grado C).³ El estudio deberá repetirse semanas o meses después, porque la reabsorción del hematoma permite visualizar mejor la lesión subyacente.

Las desventajas de la IRM y ARM incluyen el costo elevado, claustrofobia, acceso limitado y contraindicaciones en caso de prótesis.

Angiotomografía

Es un estudio no invasivo con la desventaja del empleo de contraste y de procesamiento técnico prolongado (nivel de evidencia V, grado C).³

Estudio de histopatología

Es obligado en todo paciente con evacuación de hematoma o de estudio de autopsia para confirmar el diagnóstico etiológico. La muestra debe incluir la pared del hematoma y vasos sanguíneos. La tinción con rojo Congo es obligada en sujetos añosos para confirmar HIC amiloidea.⁷

Manejo médico de la hemorragia intracerebral

El tratamiento médico de la HIC tiene por objetivo reducir la hipertensión intracraneal (HI) y manejar las complicaciones neurológicas y sistémicas.⁹⁻¹¹ El manejo médico estandarizado de la HIC no existe. La American Heart Association (AHA) basada en los resultados de series clínicas y en lineamientos para el manejo del paciente en las unidades de terapia intensiva neurológica recomienda en HIC y en HI lo siguiente:¹

Estabilización

Consiste en estabilizar signos vitales, permear la vía aérea, evaluar el estado neurológico, definir la posible causa de la HIC y determinar las estrategias terapéuticas. El tratamiento de la HIC requiere idealmente de unidades de terapia intensiva neurológicas o neuroquirúrgicas.¹²

Manejo de la vía aérea

Trata de asegurar su permeabilidad y evitar la aspiración. Debe suministrarse oxígeno suplementario a todos los pacientes y considerar el manejo más agresivo en los casos con datos clínicos de deterioro rostrocaudal. La indicación para intubación se basa en datos de insuficiencia respiratoria ($\text{pO}_2 < 60 \text{ mm Hg}$ o $\text{PCO}_2 > 50 \text{ mm Hg}$), más que en el grado de Glasgow. La intubación puede apoyarse con tiopental, lidocaína y relajantes musculares de corta acción.¹³ La traqueostomía se indica a los 15 días de intubación (nivel de evidencia V, grado C).

Líquidos y electrolitos

Su objetivo es la euvolemia, idealmente con medición de la presión venosa central o la presión en cuña de arteria pulmonar. En pacientes con empleo de diuréticos, debe hacerse reposición de líquidos adecuada y llevar control estricto de electrolitos, así como del equilibrio ácido-base.^{9,10}

Control de la presión arterial

La hipertensión arterial en la HIC aguda puede deberse al incremento de la hipertensión intracerebral, descontrol de la presión arterial previa, o debido a la pérdida de los mecanismos de autorregulación vascular cerebral. La

hipertensión arterial puede tratarse de forma más agresiva que en el infarto cerebral y prevenir el riesgo teórico de sangrado progresivo o de resangrado. La reducción extrema de las cifras de presión arterial puede repercutir en la presión de perfusión y empeorar el daño cerebral, sobre todo cuando existe HI.^{9,10} Se recomienda por lo anterior mantener la presión arterial media abajo de 130 mm de Hg (nivel de evidencia V, grado C).

En pacientes con hipertensión intracerebral (HI), la presión de perfusión cerebral (PPC = PAM-PIC, donde PAM = presión arterial media y PIC = presión intracerebral), debe mantenerse arriba de los 70 mmHg (nivel de evidencia V, grado C). Debe igualmente evitarse la presión arterial media mayor a 110 mmHg en el postquirúrgico inmediato. Si la presión sistólica desciende a menos de 90 mmHg debe iniciarse manejo hipertensivo con líquidos, coloides o aminos vasopresoras.⁹⁻¹¹

El antihipertensivo ideal es aquel de rápida acción, fácil dosificación y sin efecto vasodilatador cerebral (aumento de hipertensión intracerebral). El labetalol se recomienda por vía intravenosa a dosis de 5-100 mg/hora en bolos intermitentes de 10 a 40 mg o en infusión de 2 a 8 mg por minuto. Si las cifras de presión arterial persisten altas se recomienda el uso de nitroprusiato por vía intravenosa de 0.5 a 10 µg/kg/minuto hasta lograr una PAM de 100-125 mmHg o sistólica de 140-160 mmHg.⁹⁻¹¹

La nifedipina sublingual es útil, aunque a veces tiene un efecto hipotensor impredecible y potencialmente riesgoso. Otros agentes útiles son la clonidina subcutánea, el esmolol (500 µg/kg impregnación; 50-200 mg/kg/minuto para mantenimiento IV), la hidralazina (10-20 mg c/ 4-6 h IV), el trimetafán e inhibidores de la enzima convertidora de la angiotensina como el enalapril intravenoso de 0.625 mg a 1.2 mg cada seis horas. En nuestro país no están disponibles la mayoría de estos fármacos, sobre todo en las formas de presentación parenteral, por lo que se sugiere también el uso de metoprolol (50-100 mg/día), enalapril (10-20 mg/día), furosemida o nifedipina. Cuando la presión sistólica es > 230 mmHg o la diastólica > a 140 mmHg en dos lecturas separadas por cinco minutos debe iniciarse nitroprusiato (nivel de evidencia V, grado C).¹ Si la presión sistólica es de 180 a 230 mmHg y la diastólica entre 105 a 140 mmHg, o la presión arterial medial ≥ 130 mmHg en dos lecturas separadas cada 20 minutos, se debe iniciar labetalol, esmolol, enalapril, diltiacem, lisinopril o verapamil IV. Cuando la presión arterial sistólica < a 180 mmHg y la diastólica < a 105 mmHg, debe diferirse el manejo antihipertensivo.

Control de la temperatura

Debe mantenerse al paciente eutérmico (< 37.5 °C) con medios físicos o antipiréticos (acetaminofeno), descartando infección en caso de fiebre.

Uso de esteroides

Deben evitarse por el riesgo de efectos colaterales, además de que estudios clínicos no han demostrado su beneficio (nivel de evidencia II, grado B).^{14,15}

Uso de antiepilépticos

Se recomienda el empleo de fenitoína por al menos durante el primer mes por el posible empeoramiento de la HI y mayor daño neuronal en caso de crisis convulsivas, además de la existencia confirmada de crisis "no convulsivas" en más del 10% de pacientes comatosos en unidades de cuidados intensivos neurológicos (nivel de evidencia V, grado C).^{1,16} La ocurrencia de crisis convulsivas al inicio de la HIC hace necesaria la impregnación con fenitoína a 15-18 mg/kg en solución fisiológica para infusión a menos de 50 mg por minuto, seguido de la dosis de mantenimiento a 5-7 mg/kg.

Manejo de la HIC por anticoagulantes

La corrección de los parámetros anormales de la coagulación limitan el crecimiento progresivo del hematoma y permiten la posibilidad de cirugía. Esto obliga al manejo intensivo desde el ingreso a Urgencias con sulfato de protamina, vitamina K, plasma fresco, concentrados de complejos protrombóticos, crioprecipitados, plaquetas de donador único y ε-aminocaproico dependiendo de la causa de la HIC (heparina, anticoagulantes orales, fibrinolíticos, etc.).^{17,18}

Manejo de la hipertensión intracraneal

La HI se define como el aumento de la presión intracraneal ≥ a 20 mm Hg por > de 5 minutos. La HI es principal causa de mortalidad en la HIC. El objetivo del manejo médico es reducir esta presión a < de 20 mmHg, manteniendo una PPC > de 70 mmHg.^{1,9,19} Los pacientes con sospecha clínica de HI, deterioro del nivel de conciencia y Glasgow < a 9 son candidatos a monitoreo de la PIC (nivel de evidencia V, grado C). El manejo de la HI se inicia con la posición cefálica a 30 grados (semifowler), además de las siguientes medidas:

Osmoterapia

Es la primera opción de tratamiento, aunque no debe emplearse en forma profiláctica. El manitol al 20% se podrá administrar de 0.25 a 0.5 g/kg hasta cada cuatro horas en pacientes con incremento progresivo de la PIC, ondas tipo B (monitoreo de PIC) o deterioro clínico asociado a efecto de masa (nivel de evidencia V, grado C). La osmolaridad sérica debe medirse dos veces al día tratando de mantenerla por abajo de los 310 mOsm.

El manitol se recomienda por menos de cinco días y su retiro debe ser gradual para evitar el fenómeno de rebote.

Para mantener el gradiente osmótico, se recomienda también el empleo de furosemida a dosis de 10 mg cada dos a ocho horas de manera simultánea a la osmotherapia.¹

Hiperventilación

La hipocarbica causa vasoconstricción y caída del flujo sanguíneo con reducción pico de la PIC a los 30 minutos. La reducción del PCO₂ entre 30-35 mmHg se logra incrementando la frecuencia de ventilación a un volumen constante de 12 a 14 mL/kg (nivel de evidencia III a V, grado C). La hiperventilación tiene efecto terapéutico transitorio (24-36 horas). Su retiro debe ser gradual para evitar efecto de rebote (al menos en 48 horas). Sus desventajas son la hipotensión arterial y el barotrauma.¹

Coma barbitúrico

Debe considerarse como alternativa de tratamiento (no como protocolo estandarizado). Los barbitúricos de corta acción como tiopental reducen el metabolismo cerebral, el edema y los radicales libres. El uso de barbitúricos requiere 0monitoreo de la PIC y registro electroencefalográfico continuo. Su principal desventaja es la hipotensión arterial.

Agitación

El estado confusional agudo hiperactivo o delirante debe manejarse con neurolépticos, benzodiacepinas de corta acción y analgésicos.

Indicaciones quirúrgicas

El aspecto más controvertido en el tratamiento de la HIC es el quirúrgico, sobre todo en hematomas de localización supratentorial.^{20,21} Los beneficios hipotéticos de la evacuación quirúrgica son reducir el efecto de masa, bloquear la liberación de productos neurotóxicos, evitar la interacción del tejido normal con el coágulo, además de mejorar el flujo sanguíneo regional y el metabolismo cerebral alrededor del hematoma.^{21,22}

La falta de estudios adecuados que comparen el tratamiento médico *versus* quirúrgico, así como de las alternativas quirúrgicas entre sí ha propiciado un vacío que vuelve estéril cualquier discusión. Para constatar lo anterior basta conocer que para principios de 1998 existían más de 315 estudios clínico-terapéuticos aleatorizados en isquemia cerebral, 78 en hemorragia subaracnoidea y solamente ocho estudios en HIC (cuatro aleatorizados con 353 pacientes y otros cuatro no aleatorizados con 513 pacientes).²³⁻²⁵

El tratamiento quirúrgico ideal es aquel que logre evacuar la mayor cantidad del hematoma lo más pronto posible con el mínimo de daño. De ser posible, debe eliminar de una vez la causa de la HIC (malformación vascular cerebral, por ejemplo) y prevenir complicaciones como hidrocefalia o efecto de masa por el hematoma.^{26,27}

Estudios aleatorizados

Juvela comparó la craniotomía en 26 pacientes contra el mejor tratamiento médico no encontrando diferencias significativas entre ambos (96 vs. 81%). El tiempo para cirugía se redujo en promedio a 14.5 horas.²⁴

Batjer condujo otro estudio con 21 pacientes y tres estrategias: mejor manejo médico (nueve pacientes), mejor manejo médico más monitoreo de la PIC (cuatro casos) y craniotomía (ocho pacientes).²⁵ En este estudio se incluyeron pacientes con HIC putaminal ≥ 3 cm ($3 \times 3 \times 3/2 = \geq 13.5$ cm³). La mortalidad o el estado vegetativo a los seis meses no mostraron diferencias significativas entre los grupos (78%, 100%, 50%) (nivel de evidencia II, grado C). El escaso reclutamiento y pobre pronóstico fueron causa de suspensión del estudio.²⁵

Auer reportó los resultados del aspirado endoscópico del hematoma en 50 casos contra el mejor tratamiento médico en otros 50 pacientes con hematomas mayores a 10 cm³.²³ La mortalidad a los seis meses fue de 42% contra 70%, con ventaja estadística a favor del procedimiento quirúrgico, al igual que un mejor pronóstico por menores secuelas (nivel de evidencia II, grado C). Aunque la mortalidad fue menor en el grupo quirúrgico para los hematomas mayores a 50 cm³, no hubo diferencias en cuanto a la calidad de vida. Respecto a los hematomas pequeños, no encontró diferencia alguna en la mortalidad, pero sí respecto a menores secuelas en el grupo quirúrgico. Los pacientes con hematomas lobares y edad menor a 60 años también fueron beneficiados por la cirugía.²³

Estudios no aleatorizados

Básicamente enfatizan las ventajas de la cirugía sobre el tratamiento médico de la hemorragia cerebelosa mayor a 3 cm (13.5 cm³), con compresión del tallo cerebral e hidrocefalia.²⁸ Igualmente apoyan la evacuación del hematoma en pacientes jóvenes con HIC lobar y deterioro clínico.²⁸ Destacan también que la HIC de tallo cerebral y la talámica no son quirúrgicas por el pobre pronóstico de las mismas y las dificultades técnicas para su acceso.²¹

Ventriculostomía

Es empleada en pacientes con hemorragia intraventricular primaria o secundaria, porque la presencia de sangre en los ventrículos se asocia a pobre pronóstico y elevada mortalidad debido al desarrollo de hidrocefalia obstructiva e hipoperfusión cortical.²⁹

El tiempo adecuado para su colocación se basa en el cuadro clínico e idealmente en las mediciones de la PIC. Por el alto riesgo de infección, el drenaje externo debe ser vigilado estrechamente y su duración no exceder los siete días (nivel de evidencia V, grado C).^{30,31} La profilaxis con antibióticos es igualmente recomendada.

CANDIDATOS A CIRUGÍA

- 1.- Pacientes alertas con hemorragias pequeñas (< 10 cm³) y déficit neurológico mínimo (niveles de evidencia II a V, grado B de recomendación).
 - 2.- Pacientes con Glasgow ≤ 4, es decir, pacientes comatosos con datos de deterioro rostrocaudal y signos de pérdida de funciones del tallo cerebral (niveles de evidencia II a V, grado B de recomendación). Pacientes con hemorragia cerebelosa son candidatos a cirugía a pesar de este Glasgow o menos.
-

CANDIDATOS A CIRUGÍA

- 1.- Pacientes con hemorragia cerebelosa mayor a 3 cm³ con deterioro neurológico o compresión de tallo cerebral e hidrocefalia (niveles de evidencia III a V con grado C de recomendación).
 - 2.- Hemorragia cerebral asociada a lesiones como aneurisma, malformación arteriovenosa o angioma cavernoso en pacientes con expectativa de vida favorable, así como con lesiones quirúrgicamente accesibles (niveles de evidencia III a V con grado C de recomendación).
 - 3.- Pacientes jóvenes con hemorragia lobar de tamaño moderado a severo con datos clínicos de deterioro neurológico progresivo (niveles de evidencia II a V con grado B de recomendación).
 - 4.- Hematoma lobar (polar frontal u occipital) hipertensivo o amiloideo con efecto de masa sobre línea media y deterioro neurológico progresivo.
-

Nuevas alternativas de tratamiento

Aunque prometedoras por la ventaja teórica de menor invasividad, óptimo acceso y menor morbilidad, no existe a la fecha evidencia suficiente para su uso generalizado.^{20,23,32-38}

Aspiración por estereotaxia

Esta alternativa de tratamiento utiliza sofisticados instrumentos y modalidades técnicas. Se guía mediante tomografía o ultrasonido y evacua el hematoma con cánula, aspirador ultrasónico, endoscopio, nucleotomo, etc.³²⁻³⁴

Trombólisis y aspirado del hematoma

Consiste en instilar agentes trombolíticos (urokinasa, estreptokinasa y activador tisular del plasminógeno), siendo generalmente urokinasa 6,000 U, una o dos veces al día, a través de un catéter en el lecho del hematoma o de la hemorragia intraventricular con drenaje y aspiración subsecuente.³⁵⁻³⁹ Este procedimiento se repite varios días hasta la eliminación del coágulo. El resangrado por fibrinolíticos ocurre en 0 a 10% de los casos.³⁶

Hemorragia intracerebral asociada a malformaciones

El tratamiento de la HIC en fase aguda secundaria a la ruptura de malformaciones arteriovenosas (MAVs) y del angioma cavernoso o venoso no es quirúrgico de urgencia en la mayoría de las veces. La mortalidad relativamente baja para las MAVs (8 a 15%), asociado al riesgo reducido de recurrencia (3 a 17% para el primer año y de 2 a 6% para los años subsecuentes), así como la ausencia de vasoespasmos, hacen del tiempo una condición no crítica para el tratamiento.^{40,41} En general, la cirugía de MAVs se recomienda hasta dos o cuatro semanas después de la HIC, a menos que el hematoma sea grande y

produzca deterioro neurológico por herniación y/o compresión del tallo cerebral. Tanto para las MAVs supra e infratentoriales con HIC aguda, se recomienda la escisión del hematoma y del tejido cerebral adyacente y no de la MAV para evitar retracción cerebral y cambios hemodinámicos secundarios.

La mortalidad asociada a la HIC por angiomas cavernosos es similar a la de las MAVs, sin embargo, el riesgo de recurrencia es mucho menor (0.25 a 0.7% por año para los angiomas cavernosos no familiares supratentoriales y del 6.5% por año para los casos familiares). El riesgo es de 1.3% por número de lesiones por año.⁴² Este mejor pronóstico obliga a ser más expectantes y esperar a la reabsorción del coágulo, realizar estudios de control (resonancia magnética de cráneo) y planear con mejor precisión la cirugía. La evacuación quirúrgica está indicada en los pacientes con grandes hematomas y deterioro neurológico.

Conclusiones

El consenso actual sobre el manejo de la HIC es incierto en la mejor de las circunstancias y pudiera ser erróneo en el peor de los casos.

Las indicaciones absolutas o relativas médico-quirúrgicas no existen (Cuadro VI.1). Dos grandes proyectos de estudio sobre HIC actualmente en desarrollo de tipo multicéntrico, prospectivos y aleatorizados (estudio STICH y SICHPA "*Stereotactic treatment of Intracerebral Hematoma by means of a Plasminogen Activator, a multicenter randomized controlled trial*") darán lugar a resultados interesantes.^{28,43} Mientras tanto, se sigue haciendo un llamado urgente a la comunidad médica mexicana a la realización de estudios paralelos adaptados a nuestra circunstancia sobre todos los aspectos de la HIC para conocer la real trascendencia de este apartado de la enfermedad vascular cerebral.

REFERENCIAS

- Broderick JP, Adams HP, Barsan W, et al. Guidelines for the management of spontaneous intracerebral hemorrhage: A statement for healthcare professionals from a special writing group of the Stroke Council, American Heart Association. *Stroke* 1999; 30: 905-15.
- Sloan MA, Kittner SJ, Rigamonti D, Price TR. Occurrence of stroke associated with use/abuse of drugs. *Neurology* 1991; 41: 1358-64.
- Culebras A, Kase CS, Masdeu JC, et al. Practice guidelines for the use of imaging in transient ischemic attacks and acute stroke. A report of the Stroke Council, American Heart Association. *Stroke* 1997; 28: 1480-97.
- Fugii Y, Takeuchi S, Sasaki O, et al. Multivariate analysis of predictors of hematoma enlargement in spontaneous intracerebral hemorrhage. *Stroke* 1998; 29: 1160-6.
- Young WB, Lee KP, Pessin MS, et al. Prognostic significance of ventricular blood in supratentorial hemorrhage: A volumetric study. *Neurology* 1990; 40: 616-9.
- Ruiz-Sandoval JL, Cantú C, Barinagarrementeria F. Intracerebral hemorrhage in young people: Analysis of risk factors, location, causes and prognosis. *Stroke* 1999; 30: 537-41.
- Knudsen KA, Rosand J, Karluk D et al. Clinical diagnosis of cerebral amyloid angiopathy: Validation of the Boston criteria. *Neurology* 2001; 56: 537-9.
- Broderick JP, Brott TG, Duldner JE, et al. Volume of intracerebral hemorrhage. A powerful and easy-to-use predictor of 30-day mortality. *Stroke* 1993; 24: 987-93.
- National Stroke Association Consensus Statement: Stroke: The first six hours: Emergency evaluation and treatment. *J Stroke Cerebrovasc Dis* 1993; 3: 133-44.
- Diringer MN. Intracerebral hemorrhage: Pathophysiology and management. *Crit Care Med* 1993; 21: 1591-603.
- Collaborative Group for Latin America. Attitudes in the management in the management of acute ischaemic cerebrovascular accident and cerebral haemorrhage in Latin America: A multinational study. *Acta Neurol Scan* 1989; 79: 300-5.
- Diringer MN, Edwards DF. Admission to a neurologic/neurosurgical intensive care unit is associated with reduced mortality rate after intracerebral hemorrhage. *Crit Care Med* 2001; 29: 635-40.
- Grotta J, Pasteur W, Khwaja G. Elective intubation for neurologic deterioration after stroke. *Neurology* 1995; 45: 640-4.
- Poungvarin N, Bhoopat W, Viriyavejakul A, et al. Effects of dexamethasone in primary supratentorial intracerebral hemorrhage. *N Engl J Med* 1987; 316: 1229-33.
- Ottoneo GA, Primavera A. Gastrointestinal complications of high-dose corticosteroid therapy in acute cerebrovascular patients. *Stroke* 1979; 10: 208-10.
- Sung CY, Chu NS. Epileptic seizures in intracerebral haemorrhage. *J Neurol Neurosurg Psychiatry* 1989; 52: 1273-6.
- Friedriksson K, Norrvig B, Strömblad L-G. Emergency reversal of anticoagulation after intracerebral hemorrhage. *Stroke* 1992; 23: 972-7.
- Gebel JM, Sila CA, Sloan MA, et al. Thrombolysis-related intracranial hemorrhage. A radiographic analysis of 244 cases from the GUSTO-1 trial with clinical correlation. *Stroke* 1998; 29: 563-9.
- Ropper AH, King RB. Intracranial pressure monitoring in comatose patients with cerebral hemorrhage. *Arch Neurol* 1984; 41: 725-8.
- Prasad K, Browman G, Srivastava A, Menon G. Surgery in primary supratentorial intracerebral hematoma: A meta-analysis of randomized trials. *Acta Neurol Scand* 1997; 95: 103-10.
- Kaufman H. Treatment of deep spontaneous intracerebral hematomas. A review. *Stroke* 1993; 24(1): 101-6.
- Nehls DG, Mendelow AD, Graham DI, Teasdale GM. Experimental intracerebral hemorrhage: Early removal of spontaneous mass lesion improves late outcome. *Neurosurgery* 1990; 27: 674-82.
- Auer LM, Deinsberger W, Niederkorn K, Gell G, Kleinert R, Schneider G, et al. Endoscopy surgery versus medical treatment for spontaneous intracerebral hematoma: A randomized study. *J Neurosurg* 1989; 70: 530-5.
- Juvela S, Heskanen O, Poranen A, Valtonen S, Kourne T, Kaste M, et al. The treatment of spontaneous intracerebral hemorrhage: A prospective randomized trial of surgical and conservative treatment. *J Neurosurg* 1989; 70: 755-8.
- Batjer HH, Reisch JS, Allen BC, Plaizier LJ, Su CJ. Failure of surgery to improve outcome in hypertensive putaminal hemorrhage: A prospective randomized study. *Arch Neurol* 1990; 47: 1103-6.
- Kopitnik TA, Kaufman HH. The future: Prospects of innovative of intracerebral hemorrhage. *Neurosurg Clin NA* 1992; 3: 703-7.
- Hankey GJ, Hon C. Surgery for primary intracerebral: Is it safe and effective? A systematic review of case series and randomized trials. *Stroke* 1997; 28: 2126-32.
- Morgenstern LB, Frankowski RF, Shedden P, Pateur W, Grotta JC. Surgical treatment for intracerebral hemorrhage (STICH). A single-center, randomized clinical trial. *Neurology* 1998; 51: 1359-63.
- Taneda M, Hayakawa T, Mogami H. Primary cerebellar hemorrhage: Quadrigeminal cister obliteration on CT scans as a predictor of outcome. *J Neurosurg* 1987; 67: 545-652.
- Tuhim S, Horowitz D, Sacher M, et al. Volume of ventricular blood is an important determinant of outcome in supratentorial intracerebral hemorrhage. *Crit Care Med* 1999; 27: 617-21.
- Adams R, Diringer M. Response to external ventricular drainage in spontaneous intracerebral hemorrhage with hydrocephalus. *Neurology* 1998; 50: 519-23.
- Hokama M, Tanizaki Y, Mastuo K, et al. Indications and limitations for CT-guided stereotaxic surgery of hypertensive intracerebral haemorrhage, based on the analysis of postoperative complications and poor ability of daily living in 158 cases. *Acta Neurochir* 1993; 125: 27-33.
- Backlund EO, von Holst H. Controlled subtotal evacuation of intracerebral hematomas by stereotactic technique. *Surg Neurol* 1978; 9: 99-101.
- Shields CB, Friedman WA. The role of stereotactic technology in the management of intracerebral hemorrhage. *Neurosurg Clin* 1992; 3: 685-702.
- Coplin WM, Vinas FC, Agris JM, et al. A cohort study of the safety and feasibility of intraventricular urokinase for nonaneurysmal spontaneous intraventricular hemorrhage. *Stroke* 1998; 29: 1573-79.
- Rohde V, Schaller C, Hassler WE. Intraventricular recombinant tissue plasminogen activator for lysis of intraventricular hemorrhage. *J Neurol Neurosurg Psychiatry* 1995; 58: 447-51.
- Mohsen M, Eggert R, May J. CT-guided stereotactic fibrinolysis of spontaneous and hypertensive cerebellar hemorrhage: Long-term results. *J Neurosurgery* 1990; 73: 217-22.
- Schaller C, Rodhe V, Meyer B, Hassler W. Stereotactic puncture and lysis of spontaneous intracerebral hemorrhage using recombinant tissue-plasminogen activator. *Neurosurgery* 1995; 36: 328-35.
- Mohadjer M, Eggert R, May J, et al. CT-guided stereotactic fibrinolysis of spontaneous and hypertensive cerebellar hemorrhage: Long-term results. *J Neurosurg* 1990; 73: 217-22.
- Barrow DL. Classification and natural history of cerebral vascular malformations: Arteriovenous, cavernous, and venous. *J Stroke Cerebrovasc Dis* 1997; 6: 264-367.
- Ogilvy Ch S, Stieg Ph F, Awad I, et al. Recommendations for the management of intracranial arteriovenous malformations. A Statement for Healthcare Professionals from a Special Writing Group of the Stroke Council, AHA. *Circulation* 2001; 103: 2644-57.
- Zabramski JM, Wascher TM, Spetsler RF, et al. The natural history of familial cavernous malformations: The results of an ongoing study. *J Neurosurg* 1994; 80: 422-32.
- Teernstra O, Franke CL, Leffers P, et al. Stereotactic treatment of Intracerebral Hematoma by means of a Plasminogen Activator, a multicenter randomized controlled trial (SICHPA). *Cerebrovascular Diseases* 2001; (Suppl): 1-121.